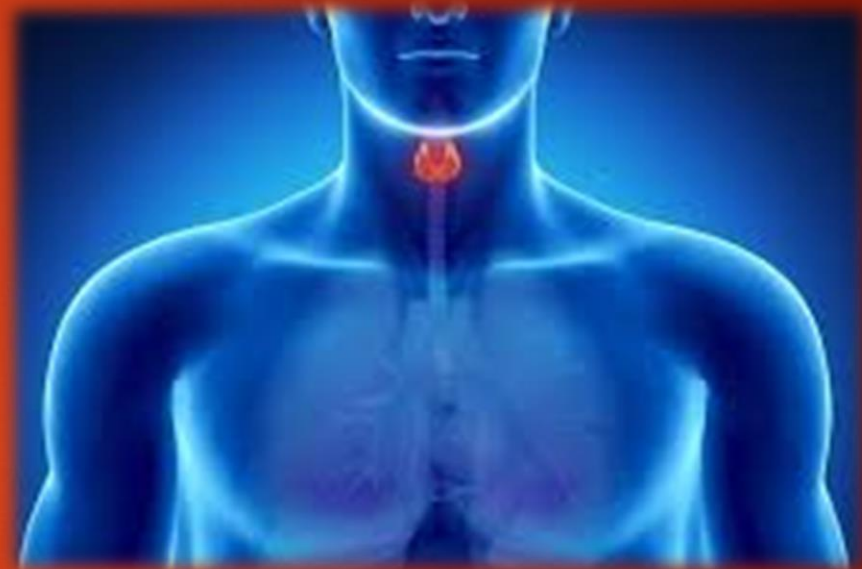

Первая помощь

**при попадании
инородного
тела в верхние
дыхательные пути.**



Основные классификации иностраных тел

- ▶ По форме, иностранные тела можно разделить на три группы:

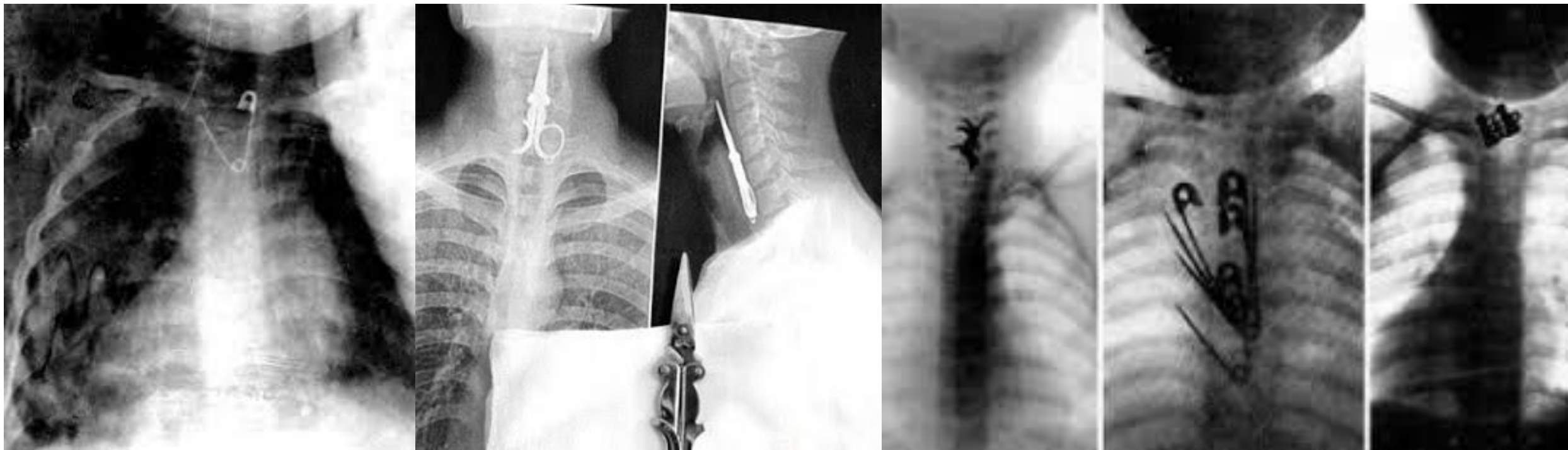
Широкие и плоские предметы относят к монетаобразным телам (монеты, пуговицы, а также любые плоские закругленные пластины).

Другая группа объединяет предметы, имеющие шаровидную форму или форму горошины (драже, монпансье, дробинки, шарики, непрожеванные куски колбасы, огурцов, картофеля или яблок, как правило, не имеют острых углов и способны беспрепятственно перемещаться на большие расстояния).

И, наконец, последняя группа, на которую следует обратить особое внимание, включает иностранные тела, по форме напоминающие коромысло.

Чаще всего это куски шашлыка, связанные тонкой, но очень прочной фасциальной пленкой.

Но бывают ситуации
в которых не обойтись без
хирургического вмешательства



Стадии асфиксии (удушения)

- ▶ После попадания инородного тела пострадавший начинает сильно кашлять и краснеет. На глазах выступают слезы, а приступ кашля вызывает рвоту.

Если человеку не удастся освободиться от инородного тела,

то в зависимости от степени закрытия просвета воздухоносного пути резкий кашель может сопровождаться стридорозным дыханием с характерным сипом на вдохе.

При этом инородное тело с каждым вдохом будет продвигаться все дальше и дальше, сильно раздражая слизистую оболочку гортани или трахеи.

Это быстро приводит к их отеку, обильному выделению и скоплению слизи. Наиболее опасны: отек голосовых складок и спазм голосовой щели.

Покраснение кожных покровов лица и шеи сменяется выраженным цианозом (посинением). Кашлевые движения становятся все реже и реже.

Появляются адинамия и апатия. Очень скоро пострадавший теряет сознание. Описание состояния получило название **синей асфиксии**.

Признаки синей асфиксии:


Потеря сознания

Посинение губ, лица, шеи

Набухание сосудов шеи

Сип и западание над- и подключичных ямок на вдохе

Наличие пульса на сонной артерии



Через несколько минут эта стадия перейдет в стадию бледной асфиксии.

Кожные покровы приобретут бледно-серый цвет. Исчезнут реакция зрачков на свет и пульс на сонной артерии.

Иными словами, наступит клиническая смерть...

Признаки Бледной асфиксии

Бледная с
сероватым
оттенком кожа
лица и шеи

Широкие, на
реагирующие
на свет зрачки

Отсутствие
пульса на
сонной
артерии

Западные над-
и
подключичные
ямки

ЗАПОМНИ!

Не следует:

- ❑ Начинать экстренную помощь с потери времени на осмотр ротовой полости.
- ❑ Пытаться извлечь инородное тело пальцем или пинцетом.

❖ Оказывая помощь, рассчитывай только на свои силы.

Правила извлечения инородного тела способом "БУРАТИНО" у младенца

➤ Правило первое

Положить младенца на своё предплечье.

➤ Правило второе

Ввести в рот два пальца (очень часто дети давятся фантиками и целлофановыми пакетиками). При наличии в ротовой полости фантика и целлофанового пакетика, попытаться извлечь их пальцами.

➤ Правило третье

Осторожно похлопать по спине, при условии, что тело ребенка расположено на предплечье.

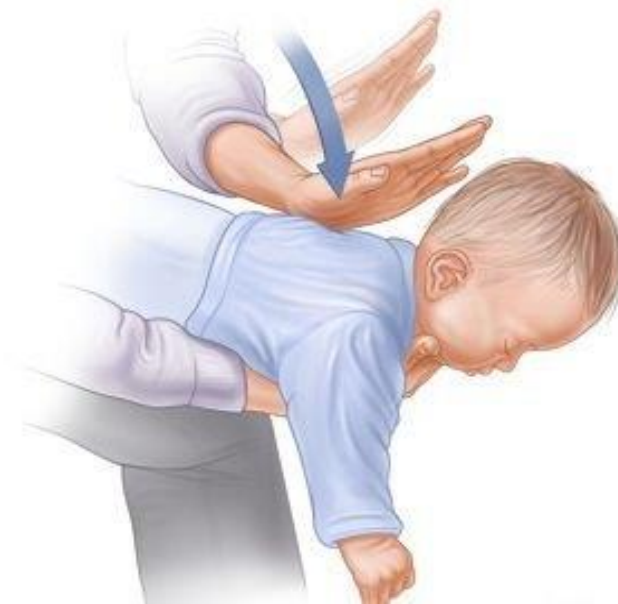➤ Правило четвертое

Нельзя сильно бить по спине кулаком или ребром ладони.

Позвочник младенца легко травмируется, вплоть до повреждения спинного мозга, что обязательно приведёт к пожизненной инвалидности.

➤ Правило пятое

Нельзя трясти ребенка вниз головой, держа его за ножки, так как у младенца очень слабый связочный аппарат позвоночника.



**ОКАЗАНИЕ
ПОМОЩИ ПРИ
ПОПАДАНИИ
НА СЛИЗИСТУЮ
ГЛОТКИ И
ГОРТАНИ
ТОНКОЙ
СЕЛЁДОЧНОЙ
КОСТОЧКИ,
ВОРСИНКИ ИЛИ
ВОЛОСКА.**

- Если это ребёнок не старше 10 лет, то обязательно вызывай Скорую помощь. Слизистая детской гортани очень быстро отекает от малейшего раздражения. В считанные часы отёк может привести к летальному исходу.
- Самое разумное — предложить ребёнку порцию мороженого. Холодная липкая масса уменьшит скорость отёка слизистой и может «утянуть» за собой инородный предмет. (Можно предложить стакан холодной воды, а лучше сладкого сока или ложку варенья).

**Ни в коем случае нельзя!
Давать ребёнку чёрствый хлеб или
сухарики.**

**Они ещё сильнее спровоцируют развитие
отёка слизистой гортани.**

Правила извлечение инородного тела способом «Буратино» у взрослого или подростка

- ▶ Первое, с чего следует начать оказание помощи:
- ✓ Повернуть пострадавшего на живот.
- ✓ Перекинуть его через спинку кресла или собственное бедро.
- ✓ Несколько раз ударить раскрытой ладонью между лопатками.
- ▶ Если после нескольких ударов между лопатками инородное тело не выпало на пол, то необходимо немедленно приступить к другим способам его извлечения.



ЭКСТРЕННАЯ ПОМОЩЬ ПРИ ПОПАДАНИИ МОНЕТООБРАЗНЫХ ПРЕДМЕТОВ И ИНЫХ ИНОРОДНЫХ ТЕЛ.



Голосовая щель легко пропускает монету во внутрь, но вот вытрясти ее назад, практически невозможно.

В этой ситуации нужно прибегнуть к методам, направленным на сотрясение грудной клетки. Необходимо заставить инородное тело изменить свое положение. Тогда возможно появится надежда, что в результате сильного сотрясения грудной клетки оно либо повернется вокруг своей оси, освободив проход воздуху, либо, перемещаясь вниз по трахее, в конце концов окажется в одном из бронхов.

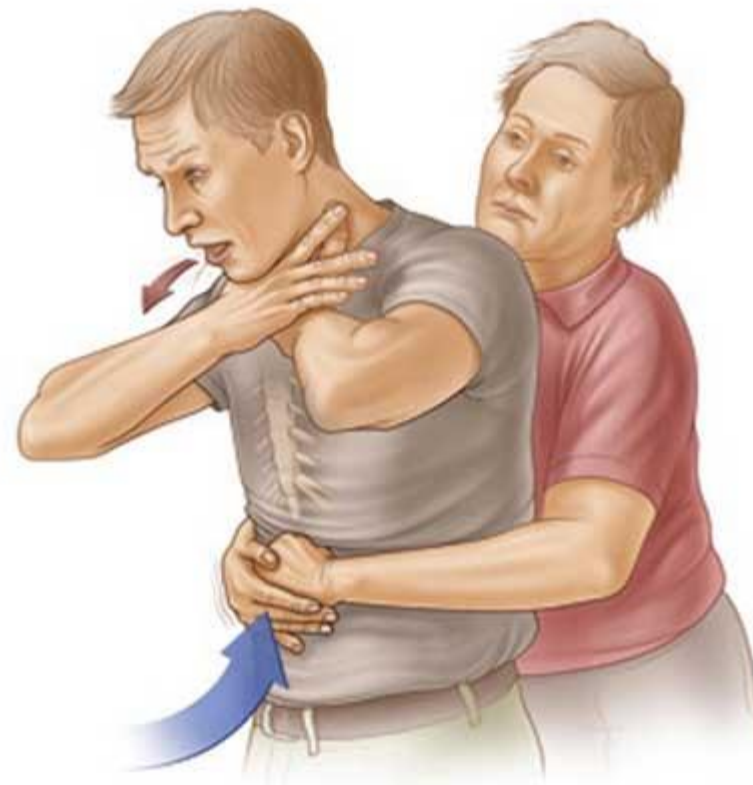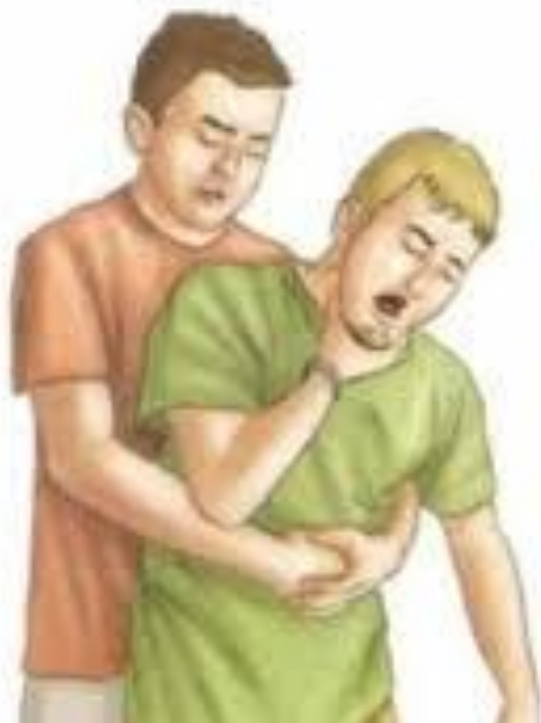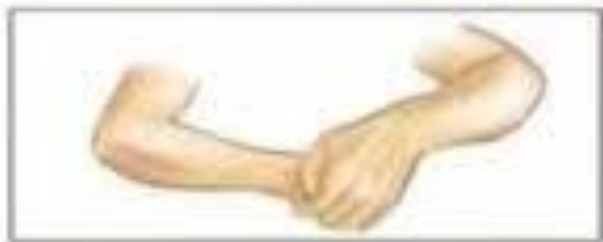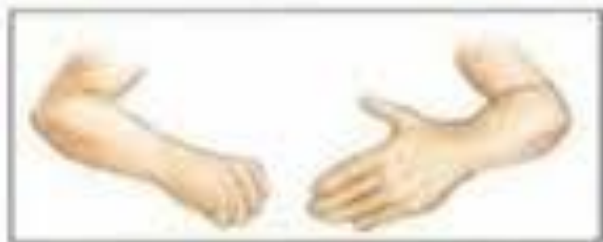В силу анатомических особенностей инородное тело чаще всего оказывается в правом бронхе. Конечно, это затруднит в дальнейшем его извлечение, но зато даст возможность человеку дышать хотя бы одним легким и, следовательно, — выжить.

Правила выполнения

“способа американских полицейских”

Запомни! При резком сотрясении грудной клетки инородное тело в виде пластины или монеты может из горизонтального (блокирующего) положения, перейти в вертикальное, и тогда пострадавшая сможет сделать два-три вдоха. Такой же эффект происходит и при постукивании раскрытой ладонью по спине. Эффективность способа не превышает 40%.

“СПОСОБ АМЕРИКАНСКИХ ПОЛИЦЕЙСКИХ”



Правила извлечения инородного тела из дыхательных путей ударом под диафрагму (способ Геймлиха)

Запомни! Это самый эффективный (до 80% успешного извлечения инородных тел из верхних дыхательных путей), но и самый опасный из всех, вышеперечисленных.

Запомни! Самый эффективный, но, в то же время, самый опасный способ следует применять только после неудачного использования предыдущих способов.

Запомни! После каждого случая нанесения удара под диафрагму следует обязательно вызвать скорую помощь или обратиться к врачу. Очень велика вероятность разрыва внутренних органов и опасных для жизни внутренних кровотечений.

НЕДОПУСТИМО!

- Наносить удар под диафрагму детям до 3-х лет.
- Отрабатывать навыки удара под диафрагму друг на друге и ,особенно, на лицах до 18-ти лет.

Правила способа Геймлиха

❖ Правило первое

Встать позади пострадавшего.

❖ Правило второе

Обхватить его руками, сцепленными в замок, под реберной дугой пострадавшего.

❖ Правило третье

С силой ударить снизу вверх сложенными в «замок» кистями в надчревную область.

❖ Правило четвертое

После удара не следует сразу же распускать сложенные в замок кисти. В случае рефлекторной остановки сердца следует придерживать падающего пострадавшего.

ЭКСТРЕННАЯ КОНИКОТОМИЯ

ВНИМАНИЕ!

Экстренную коникотомию имеют право делать только медицинские работники.

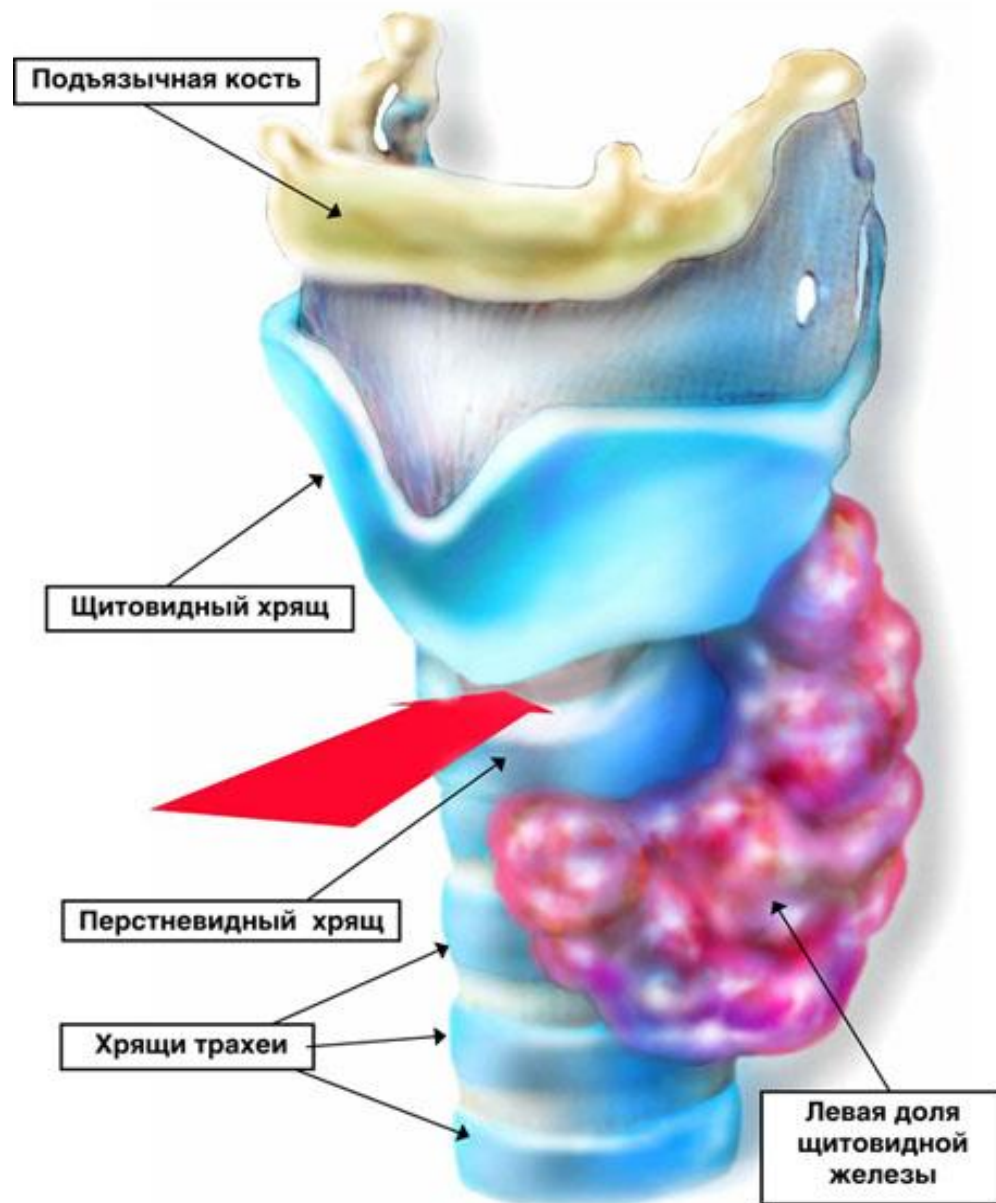
ЭКСТРЕННАЯ КОНИКОТОМИЯ

Эту, простую, на первый взгляд, манипуляцию имеет право делать только хорошо обученный персонал. Требуется всего-то -- проткнуть любым острым (можно нестерильным) предметом кожу между щитовидным и перстневидными хрящами.

Инородное тело никогда не опустится ниже голосовых связок (они располагаются у нижнего края щитовидного хряща), а прокол или надрез конической связки (на схеме он обозначен красной стрелкой, развернутой в горизонтальное положение, в плоскости используемого лезвия) окажется ниже голосовых связок. Как раз над трахеей.

Таким образом, инородное тело больше не станет препятствием для прохождения воздуха в легкие. Неважно, что послужило закупоркой верхних дыхательных путей: инородное тело, отек слизистых или травма хрящей, -- пострадавший будет спасен.

Анатомические ориентиры экстренной коникотомии



В любых случаях попадания инородного тела в верхние дыхательные пути, сначала следует воспользоваться, ранее указанными, способами его извлечения. А если на месте происшествия оказался специалист, который приступил к проведению экстренной коникотомии, лежащему без сознания человеку, пожалуйста, помощи медицинскому работнику в ее проведении.

КАК ПОМОЧЬ ПРИ ПРОВЕДЕНИИ ЭКСТРЕННОЙ КОНИКОТОМИИ

- ✓ **Первое — быстро зафиксируй голову пострадавшего, зажав ее между своих колен.**
- ✓ **Второе — прижми руками его руки к земле.**
- ✓ **Третье — найди, или попроси окружающих найти любой полый предмет в виде трубочки (идеально подходят соломинки для соков), но не менее 20 см длиной.**